UNTERSUCHUNGEN

ÜBER EINEN

FALL VON CYSTOSARCOM

DES UNTERSCHENKELS.

INAUGURAL-DISSERTATION

ZUR

ERLANGUNG DER DOCTORWÜRDE

IN DER

MEDICIN, CHIRURGIE UND GEBURTSHILFE,

WELCHE

NEBST BEIGEFÜGTEN THESEN

MIT ZUSTIMMUNG DER HOHEN MEDICINISCHEN FACULTÄT

DER UNIVERSITÄT GREIFSWALD

AM DIENSTAG, 27. MAERZ 1877, 12 UHR,

ÖFFENTLICH VERTHEIDIGEN WIRD

RUDOLPH ALEXANDER,

PRACT. ARZT

AUS POMMERN.

OPPONENTEN:

O. GÜNTHER, DRD. MED.

H. SALOMON, CAND. MED.

C. HEEDFELD, CAND. MED.

MIT 2 TAFELN.

GREIFSWALD,

DRUCK VON CARL SELL

1877.

Digitized by the Internet Archive
in 2026

https://archive.org/details/IA40153715_0097

SEINEM

BRUDER EDUARD

AUS DANKBARKEIT

GEWIDMET

VOM

VERFASSER.

Unter den Neubildungen, welche am menschlichen und thierischen Körper zur Ausbildung kommen, gehören die Sarkome durch die Mannigfaltigkeit ihres Sitzes und ihrer äussern Erscheinungen, durch den Wechsel in ihrem bald rascheren, bald langsameren Wachsthum, und durch die Mannigfaltigkeit der Production und Combination verschiedener Gewebsarten in wissenschaftlicher wie practischer Hinsicht entschieden zu den interessantesten und wichtigsten. Dasselbe ist daher auch in den letzten Dezennien zum Gegenstand zahlreicher und eingehender Untersuchungen gemacht worden; Aber trotz der grossen Zahl von Publicationen über dies Thema und der dabei gewonnenen interessanten Resultate giebt es noch eine Reihe von wichtigen Punkten, in denen die Ansichten sehr auseinander gehen, und die nur durch weitere genauere Durchforschung jedes einzelnen neuen Falles möglich ist. Auch der nachfolgend näher zu beschreibende Fall von Sarkom des Unterschenkels gewährt neben dem Interesse, dass er die Zahl der sogenannnten Schwangerschaftssarkome um einen sehr prägnanten Fall vermehrt, in seinem anatomischen Verhalten und in der Art und Weise der Weiterentwickelung so viel interessante Seiten, dass eine ausführ-

liche Darstellung wohl als gerechtfertigt erscheinen dürft
Trotz der langen Zeit, die ich der Untersuchung dies
Falles gewidmet habe, und trotz der mehreren Hunderte
von mikroskopischen Präparaten, die ich davon angefertig
und auf das sorgfältigste verglichen habe, habe ich doc
nicht überall das Ziel erreicht, welches mir vorschwebt
Mit der zunehmenden Zahl meiner mikroskopischen Prä
parate und mit der zunehmenden Einsicht in den organische
Bau und den Zusammenhang der Elemente traten mi
immer auch neue Gesichtspunkte und neue Fragen ent
gegen, deren Bewältigung in der mir durch die Einbe
rufung zum Militairdienst gesteckten Zeit leider nich
mehr möglich ist.

Ich muss desshalb meine Untersuchungen abbrechen
und weiss allerdings nicht, ob und wann ich wieder in
die Lage komme, dieselben von Neuem aufnehmen zu
können. Wenn dieselben aus diesem Grunde unvollkommen
und lückenhaft geblieben sind, so glaube ich doch auch
wiederum, dass sie nicht ganz ohne Resultat geblieben
sind, namentlich in Bezug auf die Klarstellung des com-
plicirten und interessanten Baues, welchen die primäre
Geschwulst am Unterschenkel schon für das blosse Auge
erkennen lässt.

Die Untersuchungen habe ich im hiesigen patholo-
gischen Institut unter Leitung meines hochverehrten Lehrers,
des Herrn Prof. Dr. Grohé, angestellt, dem ich hierfür
meinen besten Dank ausspreche. Die Veröffentlichung der
Krankengeschichte verdanke ich der Güte des Herrn
Prof. Dr. Hüter.

Caroline S. aus Gahlkow bei Greifswald, 25 Jahre
alt, unverehelicht, wurde am 4. Mai 1876 in die hiesige

hirurgische Klinik aufgenommen. Abgesehen von einer Cataracta traumatica, die sie im 10. Lebensjahre in Folge eines Pfeilschusses acquirirte, hat sie keine bemerkenswerthen Krankheiten in ihrer ersten Jugend überstanden. Im Jahre 1869, also in ihrem 18. Lebensjahre, bemerkte sie zufällig, ohne dass ihr eine Ursache dafür bekannt war, ohne dass irgend ein Trauma eingewirkt hatte, eine Anschwellung des linken Beins in der Nähe der malleolen. Beschwerden und Schmerzen fehlten, sodass P. einen Arzt nicht consultirte. Die Anschwellung blieb in den folgenden Jahren gering bis zu ihrer ersten Schwangerschaft, während welcher sie rapide sich weiter nach innen und oben verbreitete und mit dem Ende der Schwangerschaft ungefähr die Grösse eines Kindskopfes erreicht hatte. Während im Anfange der Gravidität die Beschwerden noch sehr gering waren, namentlich das Gehen noch unbehindert war, konnte P. zur Zeit der Entbindung nur mit Hülfe eines Stockes gehen. Letztere erfolgte Ende September des Jahres 1872 in der hiesigen geburtshülflichen Klinik. Wegen Querlage der Frucht musste die Wendung gemacht werden. Da gleich nach der Entbindung parametritis und peritonitis auftraten, wurde die Wöchnerin aus der geburtshilflichen in die hiesige medicinische Klinik translocirt. Als nach einem sechswöchentlichen Krankenlager diese Unterleibsaffectionen geschwunden waren, liess sich die P. wegen ihres Unterschenkelleidens in die chirurgische Klinik aufnehmen. Hier wurde anfangs October die hohe Amputation des linken Oberschenkels gemacht. Wegen einer eintretenden osteomyelitis im Knochenstumpf wurde die Extraction eines Sequesters nothwendig, worauf die Heilung eintrat, und ungefähr

nach einem Jahre vollständig erfolgt war. Während
folgenden Zeit blieb P. gesund und konnte mit Hülfe ei
Stelzfusses unbehindert leichte häusliche Arbeiten v
richten.

Im Jahre 1875 wurde die S. zum zweiten M
schwanger. Mitte März 1876 erfolgte ihre Entbindu
von einer ausgetragenen Frucht in Steisslage in der hiesig
geburtshülflichen Poliklinik. Dieselbe starb während d
48stündigen Geburtsdauer, trotzdem ärztliche Assiste
zugegen war. Während dieser zweiten Schwangerscha
hatte sich in der Gegend der linken Hüfte eine etw
kindskopfgrosse Geschwulst entwickelt, die anfangs schmer
los, bei ihrem stetigen Wachsthum aber bald intensiv
Schmerzen in der linken Hüftbeingegend verursacht
Auch für die Entstehung dieses Tumors wusste P. keine
Grund anzugeben. Dass ein Trauma irgend welcher Ar
auf diese Gegend eingewirkt habe, wurde entschieden i
Abrede gestellt. Erst die einige Wochen vor der Ent
bindung auftretendeu Schmerzen in der linken regio iliac
hatten die Aufmerksamkeit der P. auf diese Anschwellung
gerichtet. Anfangs hatte sie die Schmerzen mit ihre
Schwangerschaft in Verbindung gebracht; als aber 6 Woche
nach der Niederkunft weder die Schmerzen nachliessen
noch die Geschwulst geringer wurde, liess sie sich von
Neuem am 4. Mai 1876 in die hiesige chirurgische Klinik
aufnehmen.

Status praesens: P. zeigt ein ziemlich blasses anä-
misches Aussehen, mässig starke Abmagerung; Musculatur
und panniculus adiposus ziemlich atrophisch. Die physi-
kalische Untersuchung der Brustorgane ergiebt keine
Anomalien, die Respiration geschieht regelmässig; ebenso

enig sind von Seiten des Circulationsapparates nachweisare Störungen vorhanden.

Bei Besichtigung der Beckengegend fällt eine unregelmässig höckerige Auftreibung an der spina ant. super. ssis ilei sinist. auf, welche die ganze linke Darmbeingrube usfüllt und sich noch weiter nach hinten und aussen ertreckt. Bei der Betastung lassen sich deutlich zu beiden Seiten des Darmbeinkamms zwei knollige Tumoren abgrenzen, von denen der obere bis an die untere Grenze der regio umbilicalis sinist. heranreicht, nach hinten und links bis in die regio lumbalis, nach vorn bis zum lig. poupartii. Hiervon, durch eine sichtbare Furche getrennt, erhebt sich nach abwärts und auswärts bis an den troch. major eine zweite erheblich grössere Geschwulst, welche den ganzen Raum zwischen dem Darmbeinkamm und troch. major ausfüllt, aber nicht mit letzterem verwachsen ist; im Gegentheil lässt sich der Oberschenkel bequem flectiren und rotiren, ohne dass sich die Geschwulst mitbewegt. Nach hinten reicht sie bis zum hinteren Drittel des Darmbeinkamms, ist von der spin. post. sup. ossis ilei 3 Finger breit, vom tuber ischii 4 Finger entfernt, zeigt auch an der hinteren Circumferenz gleichmässig runde Contouren. Bei der Betastung fühlt sich der untere Theil des Tumors weich elastisch, der vordere kleinere fast fluctuirend an. Bei der Untersuchung per vaginam fühlt man etwa dem hintern Rande des Acetabulum entsprechend eine unregelmässig höckerige Vortreibung von derber Consistenz. Der dicke, spaltförmige, äussere Muttermund ist für eine Fingerspitze durchgängig. Der fundus uteri leicht retroflectirt. Die Inguinaldrüsen als bohnengrosse Tumoren fühlbar. Die Schmerzen sind gering, auf Druck werden sie etwas

intensiver. Das Allgemeinbefinden ist gut; Appetit et
verringert. Die Menstruation ist regelmässig, von sec
tägiger Dauer, mit mässigem Blutverluste verbunden.

In Anbetracht des Umstandes, dass P. schon frü
an einem sarcom der tibia gelitten, wurde auch jetzt die
nachweisbare Tumor für ein sogenanntes Schwangerscha
sarcom, ausgehend vom os ilei, gehalten. Um aber ü
das Wesen der Geschwulst vollständig in's Klare
kommen, wurde am 11. Mai mit einem Explorativtroic
auf der Höhe des Tumors ein Einstich gemacht; es e
leerte sich ca. ein halber Liter einer dünnflüssigen, cho
ladenfarbenen Flüssigkeit, in der sich keine characteristisch
Geschwulstelemente, wohl aber reichliche rothe und weis
Blutkörperchen, Körnchenzellen, Hämatoidinkrystalle, Kug
und Stäbchenbacterien und Fibringerinnsel nachweis
liessen. Die Anschwellung wurde geringer, war aber na
7 Tagen wieder zu ihrer früheren Grösse angewachse
es wurde desswegen am 18. Mai in der linken Inguin
gegend und in der spin. ant. sup. eine obere und unte
Incision gemacht, und durch diese eine Drainageröhre ei
geführt; eine Flüssigkeit von der gleichen Beschaffenhe
wie die früher entleerte, wurde in geringer Menge abg
lassen; auch hierin waren keine Geschwulstelemente nac
zuweisen, neben einer geringen Menge Eiter wurde vo
wiegend eine kochsalzähnliche, braune stinkende Flüssigke
entleert Die Schwellung blieb überdies an beiden Seite
des Darmbeines bestehen.

Gleich nach der Aufnahme klagte P. über Athemb
schwerden und Schmerzen in den hinteren unteren Lunge
partien. Diese Erscheinungen nahmen von Tag zu Ta
zu; daneben verschlechterte sich das Allgemeinbefinden z

ends. P. ass und trank wenig, zeigte, seitdem die isionswunden gemacht waren, leichte fieberhafte Tempe-tursteigerungen, die bis zum Tode anhielten. Die Tem-ratur war Morgens meistentheils normal, Abends bewegte e sich zwischen 38,0 und 39,0 ° C. Mit hochgradigen spnoetischen Erscheinungen, schwachem, fadenförmigem, hr frequentem Puls erfolgte am 9. Juni der Tod, 9 Wochen ach der Aufnahme in die chirurgische Klinik und 8 Wochen ach der Explorativpunction des Beckentumors, resp. 7 Vochen nach der Incision des Tumors und Einlegung der Drainageröhren.

24 Stunden nach dem Tode gelangte die Leiche zur bduction, die von dem Assistenten des hiesigen patholo-ischen Instituts Herrn Dr. Beumer gemacht wurde. Die genaueren Verhältnisse der Becken- und Thoraxge-chwülste wurden mir nachträglich vom Herrn Prof. Dr. Grohé zu Protokoll gegeben. Die Obduction ergab kurz olgendes:

Starke Abmagerung; auf dem linken Auge Kataract; Hühnerbrust; mammae gut entwickelt; in der linken In-guinalgegend eine 4 cm. lange Wunde mit reinem Grund, benso dicht über und unter der spina ant. sup. zwei ncisionswunden, die durch die incis. ischiadica ins Becken führen. Linke Unterextremität zeigt einen 15 cm. langen, gut verheilten Amputationsstumpf. Stand des Zwergfells rechts zwischen der dritten und vierten, links am untern Rande der vierten Rippe.

In der linken Pleurahöhle ungefähr 200 Gr. einer cadaverös gefärbten Flüssigkeit, desgl. rechts mit weichen Fibringerinnseln.

Im Herzbeutel zwei Esslöffel weissgelblicher, k
Flüssigkeit; Herz sehr klein, von normaler Gestalt;
traction beiderseits geschwunden; Weite der Vorhöfe
Ventrikel kleiner als normal; Muskulatur atroph
Endocard ohne Veränderungen; Klappenapparat beider
normal; aorta eng.

Die rechte Lunge ist am untern und hintern Absch
durch alte Adhäsionen mit der Pleura cost. verwach
Zwischen diesen Adhärenzen finden sich zahlreiche kir
bis pflaumengrosse Geschwulstknoten. An der hin
Seite des Thoraxraums, an der Verbindung der Rip
und Wirbelsäule findet sich ein über apfelgrosses
glomerat von Geschwulstknoten von Stecknadelknopf-
Kirschgrösse, ein zweites gleichgrosses an der Pleura
härirend und eine Anzahl kleinerer, dem Verlauf der fi
ten, sechsten und siebenten Rippe hin sich erstreckend

An dem Oberlappen der rechten Lunge befinden s
mehrere Geschwulstknoten, so an der Spitze ein kirs
grosser supleural gelegener, der sich gegen das Lung
gewebe scharf absetzt und letzteres von der Pleura
drängt von grauweisser Farbe; der unter der Pleura
legene Theil ist dichter, die nach dem Lungengewebe
legene Hälfte sehr viel lockerer und stellenweis zerklüft
ein gleich grosser, ebenfalls subpleural gelegener Knot
findet sich an der hinteren unteren Seite des Oberlappe
eine Anzahl kleinerer gegen den mittleren Abschnitt
vorderen Rand. Einige kleine Knoten breiten sich in
Dicke eines Messerrückens, ähnlich einer Infiltration
subpleuralen Gewebes mehr in der Fläche aus.

Der mittlere Lappen ist in seiner ganzen vorder
Hälfte von einem umfangreichen Geschwulstknoten eing

mmen, der durch die ganze Dicke des Lappens sich erstreckt, in der Richtung von vorne nach hinten 7, in der von oben nach unten $4^1/_2$ cm. misst, und mit den oben erwähnten Eruptionen an der Thoraxwand und dem diaphragma und pericard durch feste Adhäsionen zusammenhängt. Nach Abtrennen der Adhäsionen zwischen der Innenseite des Ober- und Mittellappens mit dem pericard finden sich in der Umgebung des Hauptbronchus und der grossen Gefässe dieser Seite noch zwei wallnussgrosse Geschwulstaggregate, wovon das untere als Auswuchs des im Mittellappen gelegenen, umfangreichen Geschwulstknotens sich darstellt, während das obere aus dem hinteren Abschnitt des Oberlappens hervortritt. Alle diese Knoten sind von der pleura überzogen und haben das Lungengewebe von derselben quasi zurückgedrängt.

Der untere Lungenlappen ist durch die bedeutende Geschwulstbildung im mittleren und durch die Verwachsung desselben mit dem diaphragma und pericard ganz nach rückwärts gedrängt und comprimirt. Die pleura ist wenig verdickt, und mit einigen hanfsamen- und kirschkerngrossen Knoten an der vorderen Seite bedeckt; dagegen ist der ganze vordere und hintere Rand von einer zusammenhängenden Kette von erbsen- bis kirschkerngrossen Knoten besetzt; an der Basis drängen sich kirsch- und wallnussgrosse Nester von Geschwulstknoten hervor, welche mit denen an der Costalpleura und an dem Oberlappen fest verwachsen sind. Auf einem Längsschnitt des Unterlappens findet sich im Innern, ungefähr 2 cm. unter der pleura, in ödematösem Parenchym eingelagert, ein etwa wallnussgrosser Geschwulstknoten von grauweisser Farbe und gleichmässig körniger Beschaffenheit; ein zweiter

kirschgrosser liegt am vorderen Rand; in dem letzt
markirt sich ein grösseres, mit dunkelrothem flüss
Blut gefülltes Gefäss von Stricknadeldicke. Das üb
Lungenparenchym zeigt Oedem und Hypostase. In
durchschnittenen, grösseren und kleineren Gefässen
Bronchen lassen sich mit blossem Auge keine besond
Veränderungen wahrnehmen. Von den Bronchialdri
sind einige, die unmittelbar an der Bifurcation des gros
Bronchialstammes gelegen sind, nicht ganz 1 cm. la
sehr weich, auf dem Durchschnitt melanotisch, ohne
liche Geschwulsteinlagerung; unmittelbar darunter
damit verbunden befinden sich wallnuss- und pflaum
grosse Knoten, welche nach ihrer Lage und sonstig
Verhalten als degenerirte Lymphdrüsen zu betrachten si

Die linke Lunge ist frei von Adhäsionen. Am obe
Lappen markirt sich schon von aussen ein pflaumengross
etwas flacher Geschwulstknoten, der von der Pleura n
durch eine Messerrücken dicke Lage von Lungenparench
getrennt ist. Gegen den unteren Rand finden sich n
drei kirschgrosse Geschwulstknoten, wovon einer sich
dem Rand scharf abhebt.

Im unteren vollständig comprimirten Lappen fin
sich am hinteren Rand ein über hühnereigrosser, derb
Knoten, der sich nach hinten und unten erstreckt. H
genauer Besichtigung besteht derselbe aus einem grösser
und zwei kleineren Knoten, die durch feste Bindegewe
stränge miteinander verbunden sind. Die Verwachsu
dieser Knoten mit den Gefässen und Bronchen ist ei
viel innigere und festere, als die mit dem umgebend
Lungenparenchym, Endlich findet sich noch im ober
Rand des Unterlappens ein kirschgrosser Knoten, der n

em eben beschriebenen grösseren nicht in Verbindung eht und gleichfalls subpleural gelegen ist. Die Gefässe nd Bronchen beider Lappen lassen keine Abnormitäten rkennen. Die Bronchialdrüsen kaum halberbsengross, twas melanotisch, ohne Geschwulsteinlagerung.

Nach Eröffnung der Bauchhöhle zeigt sich die linke ossa iliaca durch einen stark faustgrossen Tumor ausgeüllt, über den das peritoneum unverändert hinweggeht. Auf einem Längsschnitt entleert sich aus dem Centrum lesselben eine stinkige, blutig eitrige, mit nekrotischen Fetzen untermengte Masse. Der peripher gelegene Theil der Geschwulst ist, soweit sich dies an dem Schnitt übersehen lässt, grauweiss und noch ziemlich fest. Beim Abpräpariren der Weichtheile an der Aussenseite ergiebt sich, dass die Geschwulstmasse das Darmbein durchbrochen und die musc. glutaei vorgedrängt hat. Der Defect betrifft den vorderen Abschnitt des Darmbeins in einer Ausdehnung von ca. 5 cm. Unten findet die Durchbruchsstelle etwa über der linea arcuata ihre Begrenzung. Die hintere Grenze, gemessen in einer Linie, parallel dem oberen hinteren Darmbeinkamm, bleibt etwa 7 cm. von der sp. post. sup. entfernt. Das zwischen peritoneum und der Geschwulst gelegene Binde- und Fettgewebe zeigt keine Veränderungen, auch an der Oberfläche des msc. iliac., der stark gespannt hervortritt, ist ausser cadaveröser Verfärbung nichts Besonderes zu bemerken. Die msc. glut. sind zwar mit der Geschwulst verwachsen, jedoch durch eine derbe Bindegewebsschicht von derselben getrennt. Die Arter. und ven. iliac. comm. sind von normaler Weite, nthalten eine geringe Menge dunklen, flüssigen Blutes. In letzterer befindet sich unmittelbar vor dem Abgange

der ven. hypog. ein rabenfederkieldicker, noch nicht a härirender, klappenständiger thrombus. Die Lymphdrüs von der innern Inguinalöffnung bis zur Wirbelsäule si noch wohl erhalten, sehr klein, zeigen auf dem Dur schnitt keine Veränderungen, namentlich lassen sich n gends Geschwulsteinlagerungen erkennen. Dasselbe B gewähren auch die Lumballymphdrüsen. Nach Aussägu der linken Beckenhälfte ergiebt sich folgendes Verhalte Der grösste Querdurchmesser der Geschwulst beträgt 1 der grösste Längsdurchmesser 18 cm. Das Centru ist, wie bereits erwähnt, in eine grosse Höhle umg wandelt, in der neben nekrotischen Gewebsfetzen ei stinkige, schmierige Masse sich vorfindet. Nach Abspüle mit Wasser zeigt sich, dass die centrale Erweichung i der ganzen Richtung von hinten nach vorn sich ausdehn wodurch die Geschwulst gewissermassen in einen obere und unteren Theil geschieden wird; ferner erstreckt sic der Zerfall in horizontaler Richtung mehr nach Aussen während der nach der Beckenhöhle hin gelegene Thei wohl erhalten ist. In der Umgebung dieser centrale Höhle ist die Geschwulstmasse ganz durchsetzt von grösseren und kleineren Hämorrhagien, die gegen die Peripherie hin abnehmen. Die Farbe der Geschwulst ist im Allgemeinen grauweiss; die Consistenz an einzelnen Stellen weicher, an anderen fester; in der Umgebung der Centralhöhle reisst das Gewebe schon bei mässigem Ziehen ausserordentlich leicht auseinander. Wegen der vorgerückten Zersetzung wurde die linke Beckenhälfte sogleich in chromsaures Kali gelegt.

In den übrigen Abdominalorganen sind keine erheblichen pathologischen Veränderungen vorhanden, namentlich

sind nirgends Geschwulsteinlagerungen nachzuweisen, weshalb ich von der ausführlichen Mittheilung des Sections-Protokolls Umgang nehme. Besonders zu beachten ist, dass auch die Leber und die abdominale Fläche des diaphragma vollständig frei von Geschwulstknoten waren, während, wie oben bemerkt, die rechte pleurale Seite des Zwerchfells hiervon reichlich besetzt war.

Der amputirte Unterschenkel war, als derselbe dem pathologischen Institut übergeben wurde, bereits durch einen Frontalschnitt in eine vordere und hintere Hälfte getheilt derart, dass die fibula auf der vorderen Seite der Sägefläche lag. Da das Präparat durch augenscheinliches längeres Liegen schon stark roch, und verschiedene Farbenveränderungen erfahren hatte, so wurde dasselbe vom Herrn Prof. Dr. Grohé sofort in chromsaures Kali gelegt und später in Alkohol. Die nachfolgende Schilderung entspricht also dem gegenwärtigen Zustand des Spirituspräparates. Zur Erleichterung des Verständnisses derselben mag Fig. I dienen.

Die Geschwulst nimmt fast die ganze untere Hälfte der tibia ein; ihre grösste Länge beträgt auf dem Durchschnitt gemessen 13 cm.; sie bildet eine nach Innen vorspringende Prominenz, welche vor der compacten Knochensubstanz der tibia 7 cm. hervortritt. Von dem malleol. int. ist auf der Schnittfläche nichts zu erkennen, indem derselbe vollständig ebenso wie der ganze innere Rand der compacten Substanz in einer Ausdehnung von 10 cm. verdrängt ist. An der zur fibula hin gelegenen Seite ist die compacte Substanz durch eine unregelmässig höckerige, neu gebildete Knochenschicht ersetzt, die kapselartig die Geschwulst halb umgiebt. Der Zwischenknochenraum ist

durch das Andrängen der Geschwulst etwas erweitert un
die fibula entsprechend der länglich runden Verwölbun
bogenförmig gekrümmt. Die äussere Oberfläche der Knochen
kapsel tritt nahezu $1^1/_2$—2 cm. weiter hervor als d
äussere Fläche der compacten Substanz des oberen gesunde
Abschnitts der tibia, Das obere Ende der Geschwuls
wird, wie die Zeichnung deutlich zeigt, mit einer stump
kegelförmigen Masse von der Dicke eines kleinen Finge
gegen das knöcherne Gewölbe begrenzt, welches durch di
sklerosirte Spongiosa gebildet wird. Diese Sklerose erstreck
sich noch $4^1/_2$ cm. aufwärts über die Grenzen der Ge
schwulst hinaus. Grade am oberen Ende der Geschwuls
lässt sich sehr gut übersehen, dass dieselbe primär sic
aus dem Mark hervorgebildet haben muss, indem hier di
neue Knochenschale im Anschluss an die compacte Sub
stanz sich trichterförmig nach unten abhebt. An dem
innern obern Abschnitt findet sich eine derartige Knochen
kapsel nur noch in der Ausdehnung von 3 cm., während
von da bis zum Fussgelenk herab die Geschwulst nu
durch Weichtheile begrenzt wird. Der mehr nach Inne
vorspringende Theil der Geschwulst hat eine gleichmässig
graubraune Schnittfläche – wie dies bei einem in Spiritus
aufbewahrten Sarkom immer der Fall ist. Entsprechend
der ursprünglichen Lage des eigentlichen alten Knochen-
gewebes ist die Geschwulstmasse sehr zerklüftet und
durchsetzt von zahlreichen Hohlräumen (Cysten), deren
Wandungen von dichten grau durchscheinenden Faserzügen
gebildet werden. Letztere haben eine Breite von 2—5
mm. und treten inmitten der Geschwulstmasse, je näher
dem Knochen, desto zahlreicher auf. Eine Anzahl kleinerer
Cysten finden sich auch in der nach Innen vorspringenden,

mehr gleichmässigen Geschwulstmasse ungleich zerstreut vor. Die Innenwand der Cysten ist glatt und bildet grössere und kleinere seichte Ausbuchtungen. Mit etwas engeren Oeffnungen stehen letztere zuweilen mit einem grösseren Cystenraum in Communication. Das Bild gleicht sehr dem von kleinen bronchiectatischen Höhlen, in welche die lumina enger Bronchialaste einmünden. Bemerkenswerth ist, dass innerhalb der Cystenwände sich vielfach noch kleine Scherben von Knochenresten vorfinden. Ueber den Inhalt dieser Cysten liess sich nichts mehr eruiren. Auf den nachträglich gemachten Schnitten kamen derartige grössere Hohlräume nicht mehr zum Vorschein. Der Knorpelüberzug der tibia ist vollkommen wohl erhalten und ist mit einer c. 3—4 Mm. dicken compacten weichen Unterlage fest verwachsen. Das noch frisch untersuchte Fussgelenk, sowie der Fuss überhaupt, boten keine Abnormitäten dar.

Eine bald nach der Obduction vorgenommene Untersuchung des linken Oberschenkels und Amputationsstumpfes ergab folgende Verhältnisse:

Die Muskulatur und das Fettpolster am Oberschenkel sind sehr dünn und atrophisch. Am interstitiellen Bindegewebe und den Nerven des Amputationsstumpfes sind weder makroskopisch noch mikroskopisch pathologische Veränderungen nachzuweisen. Das linke Hüft- und Kniegelenk bieten, abgesehen von einer einfachen Aufquellung der synovialis, durchaus normale Verhältnisse. Nach der Durchsägung des femur in seiner Längsachse ergiebt sich, dass die compacte Substanz eine ausserordentliche Dünnheit besitzt, und auch die spongiöse sich aus sehr dünnen und zarten Knochenbälkchen zusammensetzt. Das Mark

ist total fettig, von intensiv gelber Farbe und sehr reich flüssigem Fett; an einzelnen Stellen treten gewissermass scharf begrenzte Fettläppchen hervor. Die Gefässe hal mässigen Blutgehalt, sind sonst ohne jegliche pathologisc Veränderungen,

Die mikroskopische Untersuchung wurde in der We ausgeführt, dass von den Unterschenkel-, Becken- u Brustgeschwülsten gegen 300 Präparate angefertigt w den und zwar von den verschiedenartigsten Stellen, c schon für das blosse Auge ein verschiedenartiges V halten darboten. Als Zusatzflüssigkeit zu den mikr kopischen Objecten diente Glycerin und als Färbemit Carminlösung. Da die Untersuchung, wenn auch n einigen Unterbrechungen, sich auf ein halbes Jahr au dehnte, so war ich in der Lage, die Objecte in dem Mas ihrer immer mehr hervortretenden Klärung verschiede lich zu vergleichen und einer sorgfältigen Prüfung unterziehen. Trotz der Länge der Zeit haben sich c Präparate durchaus untadelhaft erhalten; viele sind dur das lange Liegen in Glycerin erst recht klar und übe sichtlich geworden.

A. Unterschenkelgeschwulst.

I. Die mehr nach der Peripherie gelegenen, also jün sten Geschwulstabschnitte zeigen folgendes Verhalten:

Betrachtet man die diesen Partien entnommen Schnitte bei schwacher Vergrösserung, so tritt schon d gleichmässig zellige Character in den Vordergrund. D zelligen Elemente erscheinen bei starker Vergrösseru als Rund- und Spindelzellen. Erstere bilden bald mel rundliche, bald mehr polygonale, verschiedengrosse Zelle

formationen mit theils grob-, theils feinkörnigem Protoplasma und scharf markirtem, mehr oder weniger rundlichem Kern und Kernkörperchen. Nach Zusatz von Carminlösung treten letztere Gebilde besonders scharf und deutlich hervor.

Die Intercellularsubstanz ist im Ganzen spärlich; an einzelnen Stellen fehlt sie vollständig, an anderen bildet sie eine bald gleichmässige, bald körnige Masse, die sich von dem Zellenprotoplasma deutlich abhebt. Neben Rundzellen sind Spindelzellen mit entweder kurzen graden oder längeren leichtgeschweiften Fortsätzen in verschiedener Anzahl vorhanden. In Bezug auf die Anordnung der Zellen lässt sich feststellen, dass dieselben meist zu breiten Faserzügen gruppirt sind, die theils parallel verlaufen, theils sich durchkreuzen, theils andere querdurchschnittene in gewundenen Zügen umgeben. Von grösseren oder kleineren Blutgefässen oder Intercellularräumen (Spalträumen) zwischen den sich durchkreuzenden Faserzügen, wie dieselben sub B. und C. zur Beschreibung gelangen werden, ist hier nichts vorzufinden.

II. Die mehr schwieligen und fibrösen Stellen zeigen in exquisitester Weise den Character eines dichten, festen Spindelzellensarcoms. Schon bei schwacher Vergrösserung erkennt man filzartig verschlungene, verschieden dicke Faserzüge, ähnlich den sub I. beschriebenen, die nur viel dichter und schärfer hervortreten. Bei starker Vergrösserung erweisen sich die Faserzüge aus Spindelzellen zusammengesetzt, die aber schmäler sind, wie die sub I. beschriebenen.

Der Kern ist rundlich oder oval, gleichfalls etwas kleiner, mit und ohne Kernkörperchen. Von einer Inter-

cellularsubstanz ist nichts wahrzunehmen, vielmehr
die Zellen derartig dicht ineinander gefügt, dass die St
welche zwischen zwei neben einander liegenden Ze
freibleibt, von dem verjüngten Ende einer dritten aus
füllt wird. Mehr gegen die Peripherie der Faserz
finden sich zuweilen grössere, dickbäuchige Spindelze
mit einem, manchmal auch zwei ovalen Kernen und st
glänzenden Kernkörperchen. Der Zellkörper ist feinkö
und namentlich in der Umgebung des Kerns zu dichte
Massen angehäuft. In diese faserigen Spindelzellenzü
sind kleinere Haufen von den sub I. beschriebenen, m
rundlichen oder polygonalen Zellen unregelmässig verthe

a. Neben diesen geschilderten Verhältnissen zeig
die derben, fibrösen Stellen noch eine anderweitige gr
alveoläre Anordnung der Zellelemente, ähnlich ausgel
deten Krebsen, die namentlich an Schnitten, welche a
der Umgebung von den oben beschriebenen Cysten sta
men, deutlich ausgeprägt ist. Die nachfolgende Darst
lung schliesst sich an ein wohlgelungenes Object, von d
unter Fig. II. eine Zeichnung angefertigt ist. Die alve
lären Räume bieten in Bezug auf Form und Grösse
grösste Mannigfaltigkeit. Pinselt man derartige fei
Schnitte vorsichtig unter Jodserum, und schüttelt sie nac
träglich darin mit Hülfe eines Reagenzgläschens aus,
tritt das Stroma als ein freies Gitterwerk hervor, dess
Balken verschiedene Dicke zeigen. Die von den ba
mehr rundlichen, bald mehr ovalen oder polygonal
Maschenräumen eingeschlossenen Zellen gleichen den sub
beschriebenen, d. h. sie sind rundlich oder mehr ellipsoidis
mit feinkörnigem Protoplasma und deutlichem Kern. D

wo diese Zellenhaufen an das Stroma angrenzen, erkennt man an einzelnen bei starker Vergrösserung eine einfache Reihe von Zellen, wie eine einfache Epithellage. Das Stroma, das bei schwacher Vergrösserung den Eindruck eines dichten Fasergewebes macht, stellt sich bei starker Vergrösserung als ein Conglomerat von eng zusammenliegenden, spindelförmigen Zellen dar. Stellenweise treten die Zellen zurück und es findet sich hier nur ein undeutlich faserig-körniges Grundgewebe. Häufig werden mehrere neben einander liegende Alveolen von secundären und tertiären Faserzügen eingeschlossen, die gleichfalls denselben Bau erkennen lassen.

An demselben Objekt finden sich in unmittelbarer Nähe der in Fig. II dargestellten Stelle Residuen des ursprünglichen Knochengewebes erhalten, die als unregelmässige, glänzende Gebilde erscheinen, mit ausgebuchteten, lacunären Rändern. Letztere stehen bisweilen mit geschrumpften Knochenkörperchen in Verbindung, die mit einer scheinbar flüssigen Masse gefüllt sind, aber keine Zellen erkennen lassen. Dichtfaserig, körniges Gewebe in der Umgebung dieser Knochenscherben vermittelt den Uebergang zu dem eigentlichen Geschwulstgewebe; stellenweise lässt sich letzteres bis in die Lacunen verfolgen. Als besonders beachtenswerth will ich hervorheben, dass sich hier nirgends, wie überhaupt an keiner Stelle, sogenannte Riesenzellen vorfanden.

b. Eine zweite, den schwieligen Abschnitten eigenthümliche Beschaffenheit und Anordnung der Gewebselemente, welche sich besonders an Schnitten aus der Umgebung von Cysten zeigt, ist folgende: In Fig. III habe ich versucht dies Bild zu fixiren. Schon bei ganz schwa-

cher Vergrösserung sieht man ein vielfach verzweig
und anastomosirendes Kanalsystem (a), das sich dur
seine scharfen Contouren deutlich von dem schwach
Grundgewebe abhebt. ohne dass ein Färbemittel angewe
det worden ist. Dieses Kanalsystem hat eine sehr r
gleichmässige Weite; es erinnert vollständig an die vi
fach beschriebenen Netze von Lymphgefässsträngen, d
man mit der Entwickelung der Carcinome in Verbindu
gebracht hat. Zum Theil fadenförmig beginnend, wie b
c, erweitern sich die Kanäle weiterhin zu langgestreckte
Spindeln, die nachdem sie sich gabelförmig getheilt, wi
derum in weitere Kanäle übergehen. An einzelnen Stelle
erkennt man freiendigende Aeste (d) von der Weit
mittelgrosser und starker Capillaren, die gleichfalls mit Zelle
gefüllt sind. Bei e geht dieses Kanalsystem gleichmässi
in das angrenzende Geschwulstgewebe über; die im Inner
der Kanäle eingeschlossenen Zellen haben eine rundliche
ovale oder spindelförmige Gestalt mit einem, manchma
auch zwei scharf contourirten Kernen und Kernkörperche
Bei genauer Einstellung sieht man, dass die Spindelzelle
mehr peripher gelegen sind, dagegen die Rundzellen da
Innere ausfüllen. Die Kanäle besitzen keine selbstständig
Membran, vielmehr ist die Begrenzung derselben durch
eine dichtgedrängte Lage von Spindel- und Rundzellen
hergestellt. Eine aus Rundzellen bestehende, periphere
Zone, wie sie die in Fig. II dargestellten alveolären Räume
zeigen, die etwa als eine einfache Epithellage aufzufassen
wären, ist nicht zu erkennen. Die auf Fig. III mit a be-
zeichneten dünnen Fortsätze bestehen nur aus kurzen und
schmalen, dicht zusammenliegenden Spindelzellen und haben
im Innern entweder einen kleinen Kanal, oder sind mit

einer feinkörnigen Masse gefüllt. Manchmal markirt sich inmitten eines Knotenpunktes oder eines dickeren Kanals eine scharf umschriebene runde Lücke (b), welche den Eindruck eines querdurchschnittenen Seitenastes macht, aus dem vielleicht die Zellen bei der Präparation herausgefallen sind.

Zwischen diesem anastomosirenden Kanalsystem verbreitet sich nun weiterhin noch als eine vollkommen selbstständige Formation ein sehr zartes Fasergewebe, welches wie Fig. III darstellt, grössere Räume umschliesst, wodurch bei schwacher, wie starker Vergrösserung gleichfalls ein grossalveolärer Charakter zum Ausdruck kommt. Die Fasern bestehen nirgends wie vorhin aus vereinigten Zellen, sondern zeigen die Beschaffenheit eines zarten, mehr atrophischen, fibrillären Gewebes, das in breiten, langgestreckten und conzentrischen Zügen nach verschiedenen Seiten sich ausbreitet. Zwischen den Fasern dieses Gewebes lässt sich selbst nach Anwendung von Carminfärbung keine Einlagerung von Zellen und Kerngebilden nachweisen, ebensowenig in den grösseren oder kleineren Maschenräumen. Dagegen finden sich in den alveolären Räumen rundliche, mit einem oder zwei Kernen versehene körnige Protoplasmazellen, ähnlich den sogenannten Wanderzellen des Bindegewebes, mitunter auch spindelförmige Zellen mit drei kurzen Fortsätzen, meist jedoch nur vereinzelt, selten zu zwei oder drei zusammengelagert. Bei starker Vergrösserung erweisen sich die Zellen den Fasern nur aufgelagert, resp. in den Maschenräumen eingeschlossen. Der Kern zeigt bisweilen eine bisquitförmige Einschnürung. Ich bemerke ausdrücklich, dass dieses Maschenwerk nicht durch vorheriges Auspinseln des Präparates gewonnen ist, son-

dern dass diese Schnitte ohne vorherige Präparation sogle in Glycerin gelegt wurden. Hiernach muss angenomm werden, dass in diesen Maschenräumen gleich von An ginn eine sehr geringe Zellenproliferation stattgefun hat, und dass diese Räume im lebenden Zustande einer wahrscheinlich serösen Flüssigkeit (Oedem) erfüllt wesen sind. Ein Zusammenhang dieses zarten Fas Gewebes mit dem vorhin beschriebenen Kanalsystem nirgends nachweisbar. Beide sind deswegen als selb ständige Gewebsanlagen zu betrachten, die einander gegenseitig durchdringen. Am meisten dürfte eben Annahme gerechtfertigt sein, dass dies letztere dur Circulations-Störung bedingte, ödematös infiltrirte u atrophisch gewordene interstitielle Bindegewebsmasch darstellt mit fibrillärer Begrenzung, ähnlich der Bildu von Oedem des Unterhautbindegewebes.

III. In Bezug auf die mikroskopischen Verhältnis der Cysten ist folgendes zu bemerken: Hinsichtlich d mit dem blossen Auge wahrnehmbaren Verhältnisse ve weise ich auf die frühere makroskopische Beschreibun Das die Cysten umgebende Gewebe zeigt zum Theil ei derbe schwielige Beschaffenheit und, um Wiederholung zu vermeiden, beziehe ich mich auf den Abschnitt II. a. u. Auf Querschnitten durch die glatte Cystenwand ergie sich dieselbe zusammengesetzt aus einem dichten zelle armen Fasergewebe, das in unmittelbarer Nähe der Wa vollständig der Zellen entbehrt und nur von dichte fibrillären Fasern gebildet wird. Von einer selbstständige Innenmembran der Cysten ist nirgends etwas nachweisba An feinen Schnitten von der Oberfläche der Wand erken man ausserordentlich feine und zarte fibrilläre Streifen z

parallel und schräg verlaufenden Zügen angeordnet, oder man sieht eine fein- oder grobkörnige Masse zu kleineren oder grösseren Haufen zusammengelagert. An einzelnen Stellen trifft man rundliche und ovale, fein protoplasmatische Zellen der fibrillären Substanz aufgelagert; dagegen ist von Zellen mit epithelialem Character an der Innenfläche dieser Cystenwand nirgends etwas zu bemerken. Schliesslich mache ich noch darauf aufmerksam, dass Blutgefässe, wie ich schon sub I. angeführt habe, auch sub II. und III. nirgends reichlich entwickelt waren.

Nach dieser Schilderung besteht also die Geschwulst aus drei verschiedenen Gewebsformationen; im Allgemeinen überwiegt der Character eines Spindel- und Rundzellen-Sarkoms, der namentlich an den peripheren, also jüngsten Abschnitten der Geschwulst sich rein erhalten hat; in den älteren Partieen, welche die ursprüngliche Lage des Knochengewebes der tibia einnehmen, zeigt sich noch neben einer den Krebsen ähnlichen, alveolären Anordnung der Zellenelemente ein anastomosirendes Kanalsystem. Auf den histioiden Zusammenhang obiger verschiedener Gewebsarten werde ich nach Beendigung der mikroskopischen Betrachtungen zurückkommen.

B. Beckengeschwulst.

I. An den weicheren peripherischen Abschnitten der Geschwulst überwiegt, wie sich schon bei schwacher Vergrösserung constatiren lässt, der gleichmässig zellige Character. Nirgends findet sich eine alveoläre Anordnung der Zellelemente, wie sie Fig. II. darstellt, nirgends das vielfach verzweigte und anastomosirende Kanalsystem, wie es Fig. III. von einer Stelle des Unterschenkeltumors giebt.

Die zelligen Elemente, welche diese Abschnitte der Becke
geschwulst zusammensetzen, sind bald mehr rundliche, ba
mehr ellipsoidische und Spindelzellen von langgestreckte
geschwänzter, oder kurzer dickbäuchiger Beschaffenhe
Beide Zellarten sind dicht an einander liegend und n
durch spärliche, feinkörnige Grundsubstanz von einand
geschieden, zu länglichen Zellzügen angeordnet. Die run
lichen Zellen bestehen aus einem sehr feinkörnigen Prot
plasma, hier mit excentrischem Kern, ähnlich den b
kannten Milzzellen. Die Spindelzellen sind verschiede
gestaltet, an einzelnen Stellen kurz und dickbäuchig m
einem parallel zur Längsachse gestellten, länglichen Ker
an anderen mehr ausgestreckt und schmal.

II. Festere Stellen. Während an den weichere
Stellen Zelle an Zelle gleichmässig dicht an einande
liegt, sind hier einzelne längliche, mehr weniger breit
Faserzüge vorhanden, deren nähere Verhältnisse dene
sub A. II. beschriebenen entsprechen, und ich verweis
deswegen auf diesen Abschnitt der Darstellung.

III. An den peripher zum iliac. int. gelagerten Ab
schnitten der Geschwulst finden sich Stellen mit ausser
ordentlichem Gefässreichthum, wie eine solche Fig. IV.
die bei Simplexvergrösserung gezeichnet ist, darstellt. Di
mit a. bezeichneten dunkeln Zeichnungen stellen die noch mi
ganz wohlerhaltenen rothen Blutkörperchen gefüllten Gefäss
dar. Längs- und Querschnitt derselben von der verschie
densten Grösse und Dicke wechseln mit einander ab
Während an einzelnen Stellen dickere Lagen von Geschwulst
massen die Bluträume von einander trennen, liegen an
anderen die Windungen der erweiterten und sehr stark
geschlängelten Gefässe so dicht an einander, dass sie sich

unmittelbar berühren. An einzelnen Punkten sind die Gefässe zu ellipsoidischen oder unregelmässigen Lakunen erweitert, ganz oder zum Theil mit Blutgerinnseln erfüllt, welche bei der Aufbewahrung der Geschwulst in chromsaurem Kali sich als deutlich erkennbar erhalten haben. Die Wandungen der Gefässe, sowohl der engeren, als weiteren, zeigen einen ziemlich gleichmässigen Bau, indem sie wesentlich aus Spindelzellen bestehen, welche der Längsachse des Gefässes parallel gestellt sind. Auf Querschnitten sieht man noch eine zweite Zellenlage, die in circulärer Anordnung das Gefässlumen umgiebt. Eine scharfe Trennung dieser Zellen von den Geschwulstelementen ist nirgends vorhanden, vielmehr gehen dieselben ohne Zwischenlagerung einer fibrillären oder auch anders gearteten Zwischensubstanz in die Geschwulstmasse über. Während diese Beschreibung sich mehr auf die grossen Gefässe bezieht, ist über die kleinsten zu sagen, dass ihre Wand nur aus einer Lage von Spindelzellen besteht, die ohne wesentliche Differenzirung in die Geschwulstmasse hinein sich verlaufen. Der histologische Character des Geschwulstgewebes zwischen den Blutgefässen schliesst sich dem übrigen eng an, indem dasselbe sich nur aus Spindel- und Rundzellen aufbaut; theilweise ist das Zwischengewebe streifig fibrillär, jedoch ohne eine alveoläre Beschaffenheit anzunehmen, es folgt vielmehr einfach dem Laufe der grösseren Gefässe. Aus dieser Darstellung ergiebt sich, dass der Character der Beckengeschwulst wesentlich den aus Spindel- und Rundzellen sich zusammensetzenden Sarkomen entspricht.

C. Lungen- und Pleuraknoten.

Der histologische Character der in der Thoraxhöhle ein geschlossenen Knoten gleicht der Hauptsache nach der peripheren Theil der Unterschenkelgeschwulst und der Beckentumor. Die Hauptbestandtheile sind gleichfall wieder Spindel- und Rundzellen mit verschiedenen Ueber gängen, bestehend aus feinkörnigem Protoplasma mit deut lichem Kern und Kernkörperchen. An den Lungenknoten ist besonders bemerkenswerth das Verhältniss des Ge schwulstgewebes zu den Lungenknoten, wovon man na mentlich an den Randpartieen sehr gute und übersichtliche Bilder gewinnen kann. Es lässt sich an diesen Stellen sehr hübsch übersehen, wie die zelligen Elemente der Neubildung dem Zwischengewebe und Blutgefässen folgen. In demselben Masse als die Zellenwucherung zunimmt, wird der Durchmesser der Alveolen kleiner und im Centrum derselben lassen sich bei Anwendung starker Vergrösserung (Schieck System 8 Oc. I) noch einige fettig degenerirte Epithelialgebilde erkennen, die durch ihre Grösse und sonstige Beschaffenheit sich von den umgebenden Geschwulst zellen deutlich unterscheiden. Im Innern der Geschwulst knoten sind Lungenalveolen als solche nicht mehr wahr zunehmen; es finden sich als Ueberreste des eigentlichen Lungengewebes nur noch verschieden grosse Abschnitte von elastischen Fasern und erweiterte, vielfach geschlän gelte Blutgefässe, welche unregelmässig zerstreut zwischen den Geschwulstelementen herumliegen. Stellenweise sind letztere ausserordentlich reichlich vorhanden, namentlich zwischen den derben und schwieligen Bindgewebssträngen, welche einzelne kleinere Knoten zu einem grösseren ver binden. In Bezug auf die Wandungen der Gefässe lässt

ich constatiren, dass dieselben theilweise vollständig in das Fasergewebe aufgegangen sind; an einzelnen Schrägschnitten waren noch deutliche unversehrte Endothelien zu erkennen, jedoch ohne jegliches Zeichen einer Kern- oder Zellenproliferation.

Die schwieligen und fibrösen Stellen, welche zwischen einzelnen zu einem grösseren Geschwulstknoten vereinigten Tochterknoten sich vorfinden, bestehen, wie sich schon bei schwacher Vergrösserung feststellen lässt, aus einem gleichmässig dichtfaserigen, zu breiten Streifen angeordneten oder verfilzten Gewebe, in welchem man auch bei starker Vergrösserung nur deutliche Fibrillen und elastische Fasern unterscheiden kann mit geringer Zelleneinlagerung.

Wenn ich nun nach der Darstellung der makroskopischen und mikroskopischen Verhältnisse der an verschiedenen Körpergegenden zu verschiedenen Zeiten bei demselben Individuum aufgetretenen Neubildungen dieselben zunächst unter gemeinschaftliche Gesichtspunkte bringe, so haben die peripheren, also jüngsten Abschnitte der Unterschenkelgeschwulst, die Beckengeschwulst und die in der Thoraxhöhle gelegenen Knoten den Character eines Rund- und Spindelzellensarkoms gemeinsam. Hierzu treten in den älteren Partieen der Unterschenkelgeschwulst und zwar im Bereiche und in der nächsten Umgebung des verloren gegangenen Mark- und Knochengewebes, abgesehen von der Cystenbildung noch zwei verschiedene Gewebsformationen auf, nämlich die ausgebildeten Carcinomen eigenthümliche alveoläre Anordnung der Geschwulstelemente und das vielfach verzweigte Netz von einem Kanalsystem. Wenn wir zunächst die alveolären dem Carcinom ähnlichen Stellen etwas näher in's Auge fassen, so werden wir da-

durch entschieden auf die neuerdings vielfach ventilir Frage hingeführt, welche Stellung Sarkome und Carcinon gegeneinander einnehmen. Die Meinungen der Autore hinsichtlich der pathologisch-anatomischen Definition d Krebses sind ausserordentlich verschieden; viele halten di selbe jetzt noch für unmöglich und anticipirt. Früher ga neben dem klinischen und lokalen Verlauf die alveoläre Structu des Carcinoms als ein anatomisches Zeichen desselben de Sarcomen gegenüber. Dann aber trat Billroth*) mit de Forderung auf, „dass man aufhören müsse, den alveoläre und reticulären Bau eines Bindegewebesgerüstes als spe zifisch den Carcinomen eigen zu betrachten," indem e wie auch schon vor ihm Virchow, zugleich Sarcome mi ausgesprochen alveolärem Character beschrieb. Thiersch** richtete von Neuem wieder die Aufmerksamkeit der For scher auf die Betheiligung der Epithelien an der Krebs entwickelung und begründete diese Auffassung auf di Vorgänge bei der embryonalen Gewebsbildung, wonach di epithelialen Zellen, die Blutgefässe und das Bindegeweb aus verschiedenen Blättern hervorgehen. Für die patho logische Gewebsneubildung im spätern Leben hält Thiersch diese entwickelungsgeschichtlichen Gesetze gleichfalls noch als massgebend. Dieser Ansicht haben sich bald ver schiedene Forscher angeschlossen, namentlich auch wieder Billroth***). Weiter wie Thiersch geht Waldeyer der die Entwickelung sämmtlicher Carcinome von der Epithelien ableitet. Er acceptirt die Lehre Billroth's

*) Billroth, Beiträge der Geschwulstlehre. Archiv für klinisch. Chirurgie IX. Heft I.

**) Thiersch. Der Epithelialkrebs namentlich der Haut. Leipzig 1865.

***) Virchow's Archiv, B. XLI. p. 470.

von den alveolären Sarkomen und stellt mit demselben alle aus dem Bindegewebe hervorgehenden alveolären Geschwülste als alveoläre Sarkome den echten Krebsen, als pathologischen Produkten epithelialen Ursprungs, gegenüber. Dem entgegengesetzt vertreten Neumann, R. Schultz und Andere die gleichzeitige Entwickelung der Carcinome und der Sarkome aus Bindegewebe und unterscheiden neben dem epithelialen noch einen Bindegewebskrebs, während doch von fast allen übrigen Forschern nach Virchow's Vorgang das Sarkom auf eine bindegewebige Grundlage zurückgeführt wird. Abweichend hiervon ist die Ansicht der Untersucher, welche, wie gleich näher besprochen werden wird, die Lymphgefässe oder die Blutgefässwandungen als Ausgangspunkt der neoplastischen Prozesse betrachten. — Die oben beschriebene alveoläre Struktur der Unterschenkelgeschwulst liefert entschieden einen Beweis dafür, dass auch von bindegewebigen Theilen pathologische Produktionen ausgehen können, die einen dem Carcinom sehr ähnlichen Bau zeigen, man müsste denn geneigt sein, mit Thiersch anzunehmen, dass sich durch Einstülpung des Epithelblattes in den Knochen epitheliale Keime von ihrem Mutterboden abgeschnürt hätten, aus denen sich dann die Neubildung entwickelt hätte.

Dann bleibt es aber immer sonderbar, dass der Tumor nur an einigen circumscripten Stellen den ausgesprochen carcinomatösen Character zeigt, während an andern der sarkomatöse Habitus bei Weitem vorwiegt; ferner wäre es eigenthümlich, dass auch die metastatischen Geschwülste, die doch immer mit den primären Tumoren in einiger Beziehung stehen, durchaus alle Anforderungen eines Rund-

und Spindelzellensarkoms an sich tragen, während sie doc nirgends einen carcinomaltösen Bau zeigen. Diesem m kroskopischen Verhalten entsprechen in unserm Fall auc alle Erfahrungen des lokalen wie klinischen Verlaufs de Unterschenkelgeschwulst, nämlich das ausserordentlic langsame Wachsthum, das Auftreten bei einer 18jährige Person, der dreijährige Bestand, die vollständige Integritä der Lymphdrüsen am Unterschenkel und in der Bauch höhle — alles Verhältnisse, die als characteristische Merk male der Sarkome und nicht des Krebses angesehen werden selbst wenn man, wie neuerdings versucht wurde, de Krebs nur als einen rein klinischen Begriff hinstellt Während bei Krebs gerade das frühzeitige Mitergriffensein der nächsten Lymphdrüsen als eines der wichtigste klinisch-diagnostischen Merkmale seit Alters her mi vollem Recht betrachtet wird, so tritt dies gerade bei der Sarkomen, vielmehr bei den metastatischen Erkrankunge in den Körperhöhlen hervor, wie dies vom Prof. Grohé besonders hervorgehoben und von Virchow*) und Anderen bestätigt ist. Ausserdem spricht die ganze Entwickelung, das Verhältniss der Geschwulst zum Knochengewebe dafür, dass dieselbe myelogenen Ursprungs ist. Ein Blick auf Fig. I und die Darstellung der Verhältnisse des Unterschenkeltumors lehrt, dass das Wachsthum im Bereich der ursprünglichen Lage der Knochensubstanz zum Abschluss gekommen ist, dass hier vielmehr schon regressive Prozesse eingeleitet sind, während an dem nach innen gelegenen gleichmässigen Geschwulstabschnitt die Entwickelung weiter fortgeschritten sein würde, wenn

*) Virchow, die krankhaften Geschwülste B. II. p. 257.

derselben nicht durch die Amputation ein Ziel gesetzt wäre. Sonderbar ist es nun, dass nur an den ältern Geschwulstpartieen die alveoläre Struktur in circumscripter Weise sich vorfand, während an der über dreiviertel Jahr bestandenen Beckengeschwulst und den noch jüngeren Knoten der Brusthöhle davon Nichts zu bemerken war. Würde die Neubildung am Unterschenkel von Haus aus ein Carcinom mit ausgesprochen alveolärem Charakter gewesen sein, so wären gewiss das Stroma, wie die von denselben umschlossenen Zellennester, bei dem dreijährigen Bestand des Fussübels längst der regressiven Metamorphose und dem totalen Zerfall anheimgefallen, während sie zur Zeit noch in voller Integrität bestehen. Bei dieser Sachlage muss also dieser Befund anders gedeutet werden. Es fragt sich nun, wie wollen wir die Alveolenbildung erklären. Vielleicht könnte man annehmen, dass die Zellenwucherung innerhalb vorgeschriebener Bahnen mit epithelialer Auskleidung (Blutgefässe und Lymphgefässe) — die epitheliale Begrenzung der Alveolen scheint dafür zu sprechen — stattgefunden hat, oder auch, dass zu der sarkomatösen Neubildung noch eine krebsige hinzugetreten ist. Wir würden es dann mit einem sogenannten Sarkoma carcinomatodes zu thun haben, wie Rindfleisch diese Art der Zellenproliferation genannt hat, eine Bezeichnung, die einfach den Thatbestand ausdrückt, ohne in die Sache selbst Klarheit zu bringen. Wenn wir wie Stroganow*) argumentiren wollen, der grade dann, wenn er in einer Neubildung dem Verlauf der Lymphgefässe folgende Zell-

*) Stroganow N. Ueber Complication von Elephantiasis Arabum mit Krebs und über die Entwickelung des letzteren.
Virchow's Archiv B. 65. Taf. VI.

stränge, ähnlich den unsrigen, die gleich zur Sprach kommen werden, vorfindet, eine Krebsbildung annehme zu müssen glaubt, so handelt es sich auch in unserem Fall entschieden um eine Komplikation von Sarkom und Carcinom. Derartige Zellenbildungen an den Lymphgefässwandungen kommen aber auch noch bei verschiedenen anderen akuten und chronischen Affektionen vor, bei denen die Lymphgefässe in Mitleidenschaft gezogen werden.

Dann würde es sich weiterhin darum handeln, die Natur des anastomosirenden Kanalsystems festzustellen, welches uns gleichfalls an dem Unterschenkeltumor an der gleichen Stellen entgegentritt. Dasselbe gleicht, wie schon angedeutet, dem neuerdings mehrfach erörterten Netz von lymphatischen Strängen, die man mit der primären Entwickelung der Carcinome in Verbindung gebracht hat. Dass Lymphgefässe als Ausgangspunkte der Carcinombildung zu betrachten sind, darüber liegen schon verschiedene Beobachtungen vor. Köster*) hat angeregt, durch die zuerst von v. Recklinghausen**) ausgesprochene Hypothese, dass die Cancroidzapfen angeschwollene Endigungen der Lymphgefässe sein möchten, nähere Untersuchungen über die Entwickelung der Krebse angestellt, und er gelangt zu dem Resultat, dass die Carcinome von den Epithelien der Lymphgefässe, also abgeplatteten Bindegewebszellen, wie His***) nachgewiesen hat — ausgehen und die sogenannten Zellcylinder sich innerhalb der Lymph-

*) Dr. Karl Köster, Entwickelung der Carcinome und Sarkome. Würzburg 1869.

**) Gräfe's Archiv für Ophthalmol. 1864 B. XII. p. 70.

***) His, die Häute und Höhlen des Körpers. Basel 1865.

efässbahnen verbreiten. Langhans*) tritt nun aber wieder ganz entschieden gegen die von Köster vertretene Ansicht auf und führt die Entstehung der Krebszellen in dem Brustdrüsen-Krebs auf eine Wucherung der Drüsenzellen zurück; in den Lymphgefässen findet nach ihm die Zellenwucherung nur in beschränktem Maasse statt, dagegen geschieht dieselbe hauptsächlich in dem Lacunensystem des Bindegewebes. Im Hinweis auf die Beschreibung des in Fig. III. dargestellten Kanalsystems könnte man nun wohl versucht sein, anzunehmen, dass dasselbe als veränderte Lymphgefässe zu betrachten sei, in deren Wandelementen sich die Geschwulstzellen entwickelt, und dann in den vorgeschriebenen Bahnen sich weiter verbreitet hätten; es würde diese Ansicht der von Köster über die Krebszapfen gleichzustellen sein; andererseits ist auch die Möglichkeit nicht ausgeschlossen, dass dies Zellcylinder sind, die in den Spalträumen des Bindegewebes in den vorgeschriebenen Richtungen sich entweder durch Proliferation der Bindegewebszellen oder der von v. Recklinghausen nachgewiesenen amöboiden Zellgebilde sich entwickelt haben. Endlich aber könnte der Prozess in den Lymphgefässen, wie es Herr Prof. Dr. Grohé für wahrscheinlich hält, als ein secundärer zu betrachten sein, der durch die sarcomatöse Neubildung und die entzündliche Reizung des Gewebes veranlasst ist, ebenso wie solche Zustände bei chronischen Entzündungsprozessen und neuerdings auch an den Blutgefässwandungen bei acuten Prozessen (Typhus und Infectionskrankheiten) nachgewiesen wurden. Ich

*) Langhaus die Lymphgefässe der Brustdrüse und ihre Beziehungen zum Krebs. Archiv für Gynaecol. VIII. H. I.

wage nicht, diese Frage endgültig zu entscheiden, üb
lasse es vielmehr dem Urtheile jedes Einzelnen, sich
rüber eine Meinung zu bilden. —

In wie weit etwa die Blutgefässwandungen bei
Entwickelung dieser Tumoren betheiligt gewesen sind, w
ich dahingestellt sein lassen, ebenso das Zustandekomm
der metastatischen Tumoren.

Was nun endlich die Cystenbildung in der Unte
schenkelgeschwulst anlangt, so muss in Hinsicht auf
Darstellung von Fig. III. angenommen werden, da
dieselben theilweise durch Atrophie des interstitiell
Gewebes bedingt sind, theilweise vielleicht au
auf Lymphangiectasien beruhen mögen, mit sekundär
entzündlicher Wandverdickung. Die Anhäufung des flüssige
Inhalts, über dessen Natur, wie schon früher erwähnt, leid
nichts mehr festgestellt werden konnte, lässt sich durc
die in Folge der Druckverhältnisse seitens der langsa
wachsenden Geschwulst veranlassten Circulationshinde
nisse unschwer erklären. Vielleicht sind einzelne auc
auf kolossal erweiterte Bindegewebsspalträume zurückzu
führen. Nicht unerwähnt mag auch bleiben, dass Virchow
neuerdings die Entwickelung von Knochencysten von er
weichten Knorpelresten des Epiphysenknorpels nachweise
konnte. In unserem Falle fanden sich Ueberreste vo
dem Epiphysenknorpel des hinteren Tibiaendes nich
mehr vor.

Von Alb. Budge*), Schwalbe u. A. sind neuerdind
die Lymphgefässe in den Knochen eingehend beschriebe
worden und vielleicht dürften diese auch in unserm Fal
mit dem vorgefundenen Kanalsystem in Verbindung zu

*) Archiv für mikroskopische Anatomie. B. B.

ringen sein. Das Alter des Knochengewebes und die totale Destruction der Knochen gestatteten nicht mehr, diesen für die pathologischen Vorgänge wichtigen und bisher noch wenig berücksichtigten Thatsachen näher zu treten.

Wenn ich nun zum Schluss noch auf die eingangs schon erwähnten Beziehungen der Schwangerschaft auf die in unserm Fall vorliegenden Geschwulstentwickelungen zurückkomme, so bestätigt die vorliegende Beobachtung die mehrfach gemachte Erfahrung, einen wie mächtigen Einfluss auf das Wachsthum bis dahin kleiner oder latent gebliebener Neoplasmen die Schwangerschaft ausübt. Zwar liegt der erste Anfang der Neubildung 2 Jahre vor der Schwangerschaft, aber während dieser relativ langen Zeit hat sie doch nur eine kaum merkliche Grösse erreicht und verursachte der P. fast keine Beschwerden und Schmerzen; dagegen hatte sie während der nun folgenden Schwangerschaft mit grosser Rapidität sich fast über die ganze untere Hälfte der tibia ausgebreitet und gestattete gegen Ende der Schwaugerschaft der P., wie schon erwähnt, das Gehen nur mit Hülfe eines Stocks. Von dem sekundären Knoten am Becken und in der Thoraxhöhle lässt sich mit aller Bestimmtheit annehmen, dass sie sich erst während der zweiten Gravidität entwickelt haben, und einen wie grossen Umfang die Neoplasmenbildung während dieser verhältnissmässig kurzen Zeit erlangt hatte, geht hinlänglich aus der Beschreibung hervor. Es findet also die gebrauchte Bezeichnung „Schwangerschaftssarkom“ für die Unterschenkelgeschwulst nur insofern ihre Berechtigung, als dieselbe das rapide Wachsthum des tumors während der Schwangerschaft ausdrückt; für die sekundären Knoten dürfte dieselbe vielleicht eher in Anwendung zu ziehen sein.

THESEN.

I.

Bei Scheintod Erwachsener ist das sicherste Mittel die Tracheotomie.

II.

Die locale Behandlung bei Cystitis ist jeder andern vorzuziehen.

III.

Die rationellste Therapie bei subcutanen Blutergüssen ist der Carbolverband.

Erklärung der Tafeln.

Fig. I. Frontaler Durchschnitt des Unterschenkels mit der Geschwulst a. tibia b. fibula d. spongiöse Substanz der tibia d' sklerosirte spongiöse Substanz e. neugebildete Knochensubstanz f. Cysten innerhalb des Sarkomgewebes.

Fig. II. Schnitt von der Unterschenkelgeschwulst mit alveolärer Structur a. Alveolen b. Stroma mit Spindelzellen c. epitheliale Begrenzung. Schieck 350/1

Fig. III. Schnitt von der Unterschenkelgeschwulst mit einem anastomosirenden Kanalsystem (a.) b. Querdurchschnittene Kanäle c. fadenförmiger Anfang der Kanäle d. stumpf endigende Zweige e. Uebergangsstelle in das gleichmässige Geschwulstgewebe f. feinzartes fibrilläres Gewebe g. eingelagerte Zellen h. freie Kerne. 150/1

Fig. IV. Schnitt von der Beckengeschwulst a. Blutgefässe b. Contouren des Schnittes c. Lücke, aus welcher der hämorrhagische Inhalt bei der Praeparation herausgefallen ist. Der nicht schattirte Theil Sarkomgewebe. Simplexvergrösserung.

Leider ist die lithographische Ausführung der Zeichnungen nicht ganz nach Wunsch ausgefallen.

Figur 1.

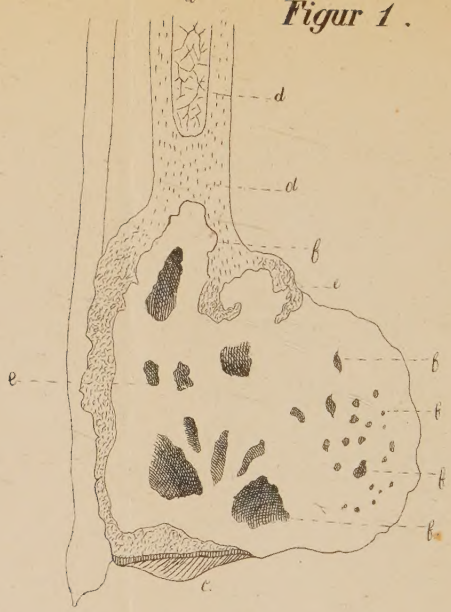

Figur 2.

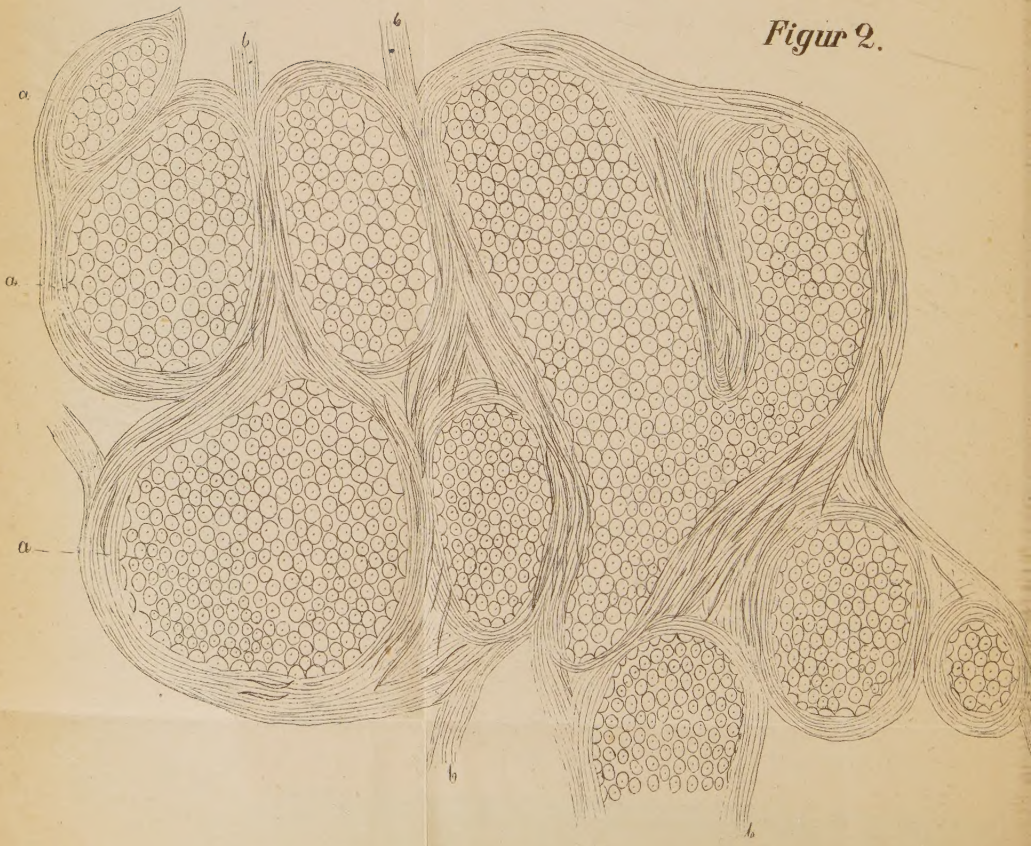

Figur 3.

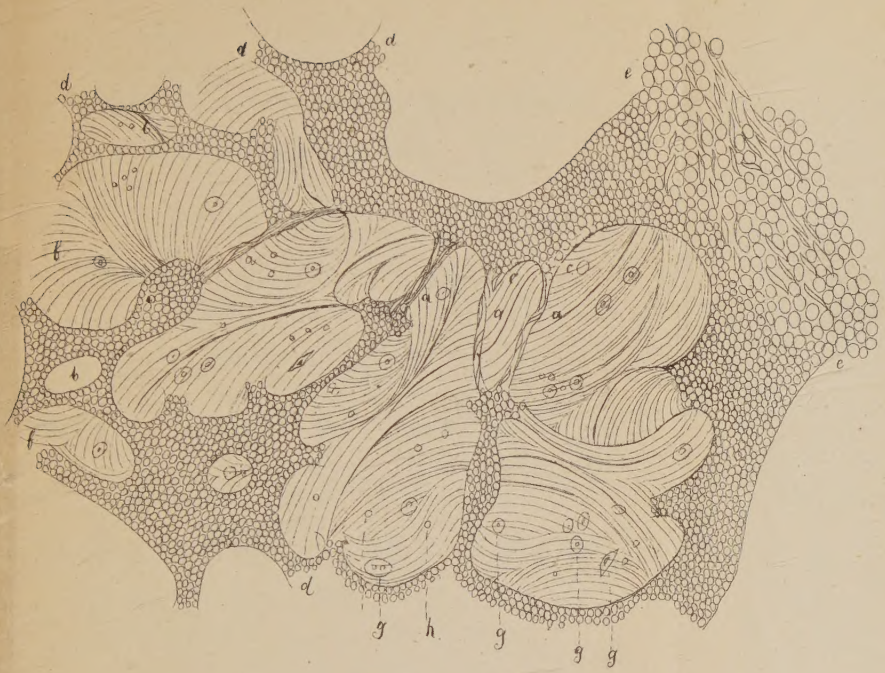

Figur 4.